

Autopsie kameelachtigen 2025 – bijzonderste bevindingen

Versie 1.0 – Maart 2026

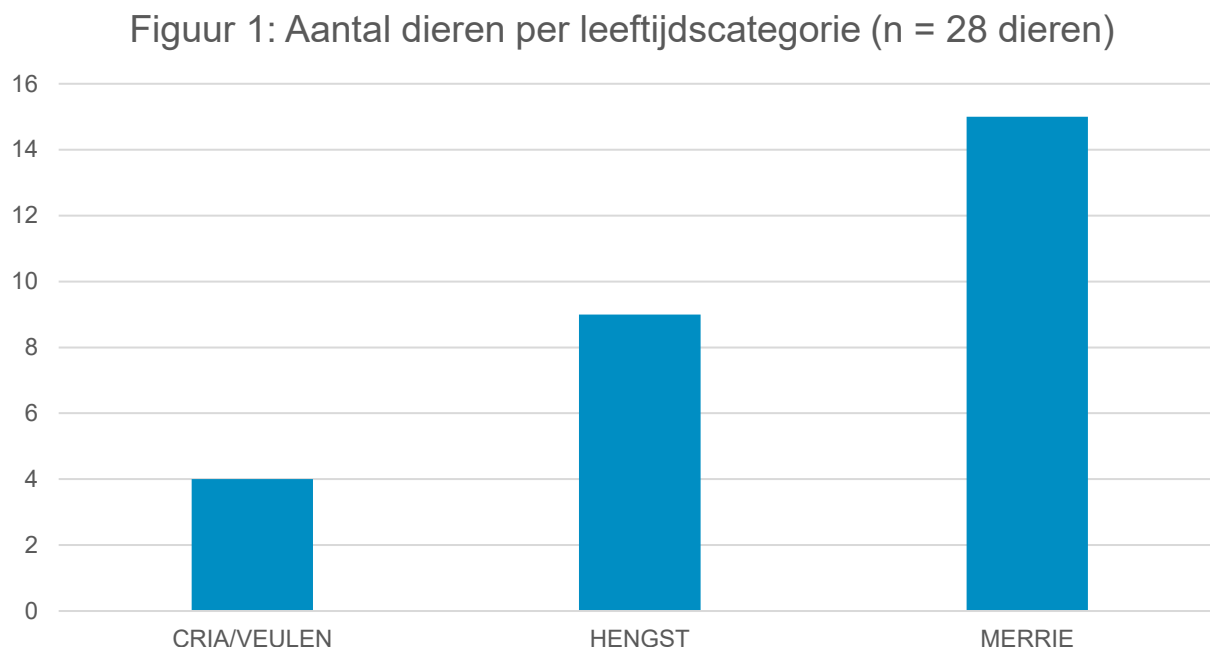
Auteur: Afdeling autopsie

In 2025 waren er 28 inzendingen van kameelachtigen voor autopsie. Ten opzichte van 2024 is dit een significante daling die mogelijk te wijten is aan een betere bescherming tegen het blauwtongvirus.

De categorie kameelachtigen omvat de lama's en alpaca's, maar in 2025 ontvingen we enkel alpaca's.

De categorie kameelachtigen wordt onderverdeeld in de subcategorieën foetus, cria (alpaca veulen), jongvee en volwassen dieren.

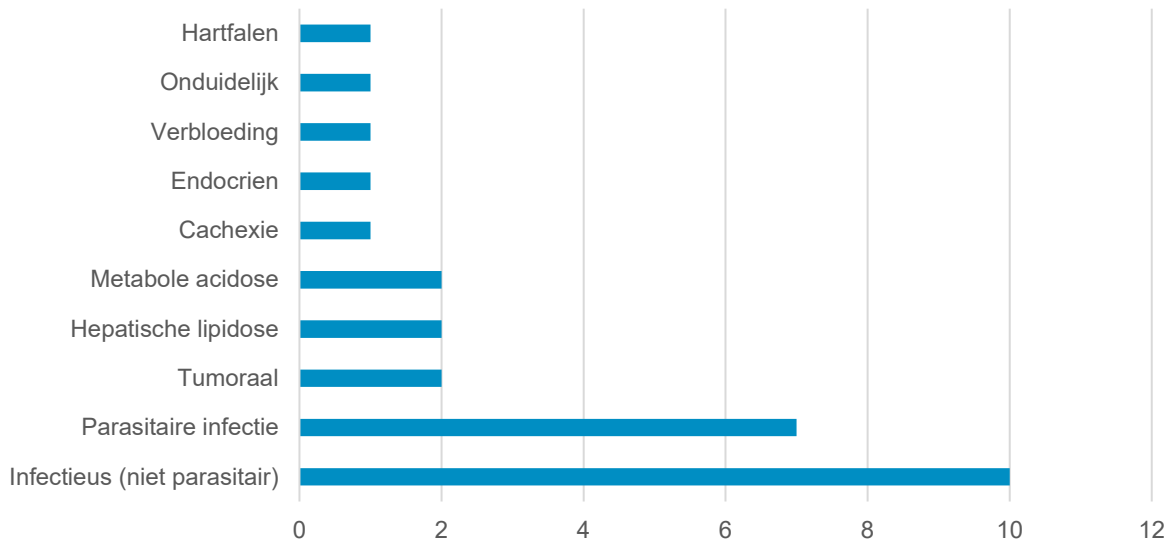
In Figuur 1 wordt het aantal dieren uitgesplitst per leeftijdscategorie. De volwassen dieren blijven veruit de grootste groep. Alpaca foeti en jongvee werden in 2025 niet aangeboden.





Een overzicht van de meest voorkomende letsels of doodsoorzaken over de verschillende leeftijdsgroepen heen wordt weergegeven in Figuur 2.

Figuur 2: Belangrijkste bevindingen bij alle leeftijdscategorieën (n = 28 dieren)



1. Jonge dieren

Bij de **jonge dieren** werden net als de voorgaande jaren evenveel parasitaire infecties als sepsis gediagnosticeerd. Bij alle leeftijdscategorieën merken we af en toe ulceraties op in de mondholte of in het magencomplex, veelal in C3 (Foto 1). Er wordt niet altijd een onderliggende infectieuze oorzaak (bijvoorbeeld blauwtongvirus) gevonden. Een belangrijke trigger voor het ontstaan van maagulcera is stress; alpaca's zijn nu eenmaal zeer stressgevoelige dieren.

In tegenstelling tot herkauwers die vier magen hebben, beschikken alpaca's over een uniek magencomplex met slechts drie compartimenten, aangeduid als C1, C2 en C3. Dit magencomplex is aangepast om een maximum aan voedingsstoffen te kunnen halen uit vezelrijk en minderwaardig voeder. Ze zijn dus zeer efficiënt in het extraheren van eiwit en energie. Wanneer te energierijk of eiwitrijk voeder verstrekt wordt, kunnen ze snel spijsverteringsstoornissen zoals verzuring en maagulceraties vertonen.

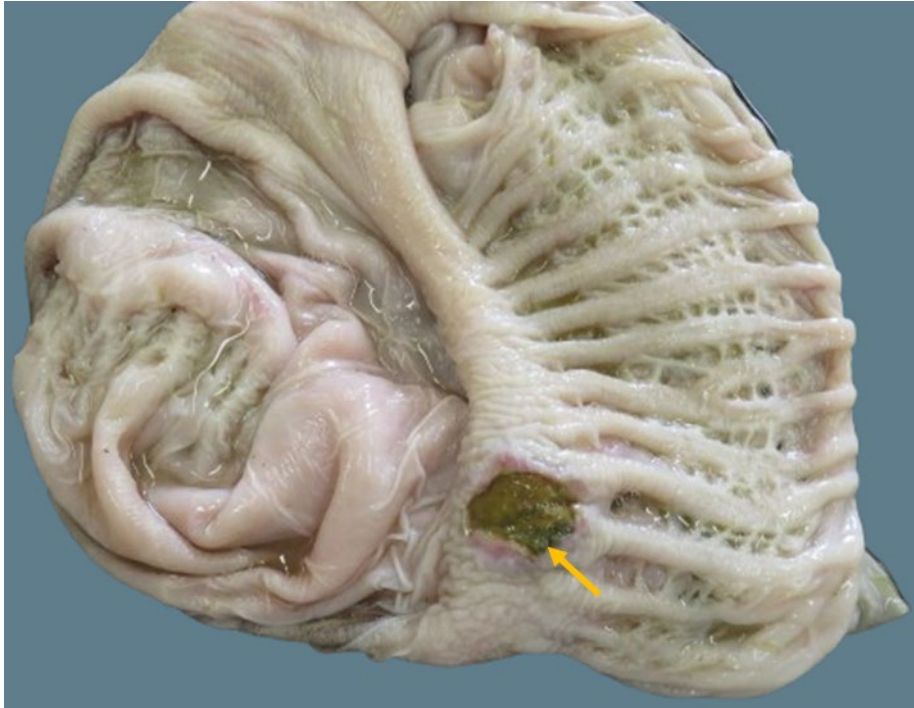


Foto 1: Detail van C3 van een cria met haemonchose: focaal is er een kratervormige ulcus aanwezig (pijl).

2. Volwassen dieren

Bij **volwassen alpaca's** zien we een vergelijkbaar patroon: zowel parasitaire infecties alsook infecties met anaerobe bacteriën komen het vaakst voor, samen goed voor ongeveer 50% van de doodsoorzaken bij de aangeleverde dieren. Anaerobe infecties worden meestal veroorzaakt door *Clostridium perfringens* en treden vooral op na overvoeding of een plotse wijziging in het rantsoen. Vaak gaat het dan om voeders met een te hoog eiwit- of koolhydraatgehalte, waardoor in de darm een gunstig milieu ontstaat waarin deze bacterie snel kan uitgroeien en toxines begint te produceren. In dergelijke gevallen wordt er tijdens de autopsie meestal bloedbijneming in de dunne darm vastgesteld.

Uit het parasitair onderzoek blijkt dat strongyliden (voornamelijk *Haemonchus contortus*, Foto 2) en *Eimeria macusaniensis* de grootste spelers blijven. Wanneer dieren besmet zijn met *Haemonchus contortus* kan dit lijden tot ernstige anemie. De dieren hebben erg bleke conjunctivae en mondslijmvliezen. Deze infecties kunnen voor uitgesproken cachexie, anemie en hypoproteïnemie zorgen. Door het verlies aan eiwitten via het maagdarmkanaal ontstaat er soms opvallend subcutaan kaakoedeem of kunnen zowel de thorax als het hartzakje gevuld zijn met lichtgeel sereus vocht (Foto 3).

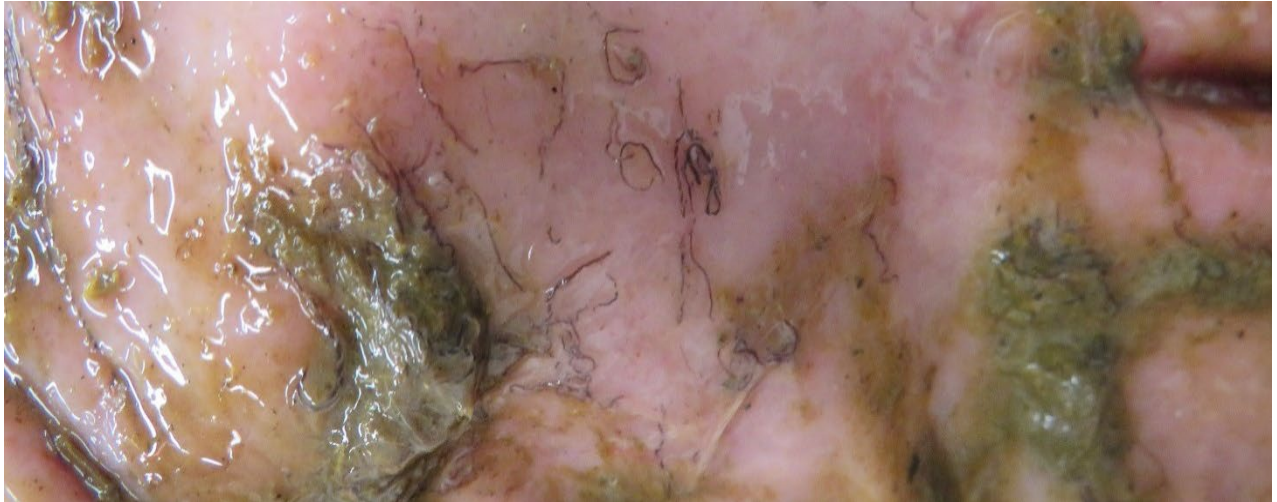


Foto 2: Detail van C3: aanwezigheid van tientallen rode nematoden (*Haemonchus contortus*) in het lumen.

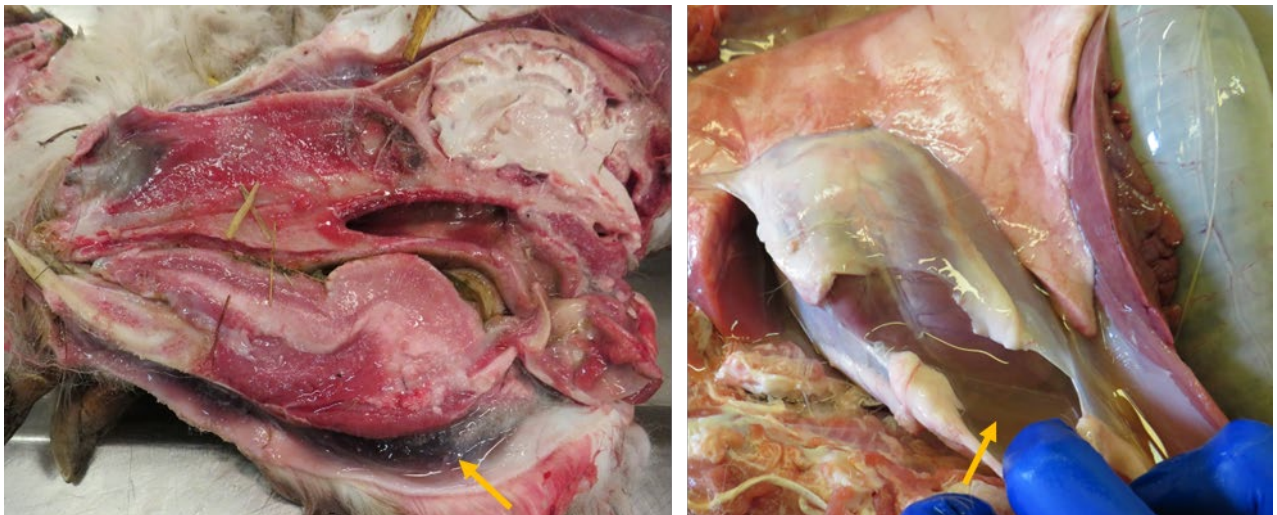


Foto 3: Volwassen alpaca met anemie en hypoproteïnemie ten gevolge van een infectie met *Haemonchus contortus*.
Foto links: opvallend kaakoedeem (pijl). Foto rechts: aanwezigheid van helder sereus vocht in het hartzakje (pijl).

Bij de volwassen dieren worden ook frequent ulcers aangetroffen ter hoogte van het maagdarmstelsel. Slechts één van de aangeboden dieren met ulceraties in de mond bleek positief voor blauwtong serotype 3 (BLT-3) (Foto 4).

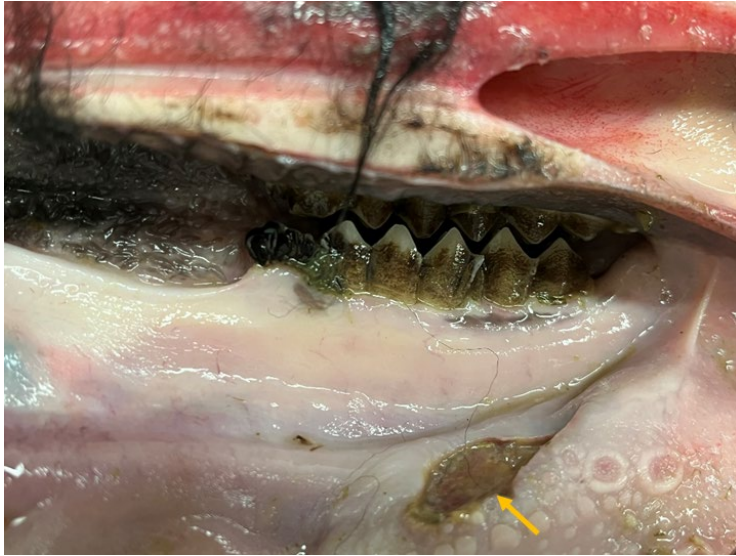

Foto 4: Volwassen alpaca met een ulceratie in de mondholte aan de laterale zijde van de tongbasis (pijl). Bij dit dier werd blauwtong serotype 3 gedetecteerd door middel van een PCR-test.

Net zoals voorgaande jaren, werden ook in 2025 twee dieren aangeboden waarbij de autopsie uitwees dat ze een tumor hadden. Het eerste dier betrof een merrie met een epitheliale tumor in de wand van C3. De tumor zorgde voor een partiële blokkade van de doorgang van voedseldelen naar de dunne darm en was erg infiltratief. Hierdoor was er lokaal verwoesting van de wand van C3 met secundair peritonitis tot gevolg. Ook waren verschillende lymfeknopen opgezet die histologisch bevestigd werden als nodale metastasering (Foto 5). Het tweede dier, eveneens een merrie, vertoonde spekachtige nodules met centrale necrose ter hoogte van longen, hartootje en larynx. Deze werden histologisch omschreven als rondceltumor. Bijkomende kleuringen voor verdere karakterisatie van de tumor werden niet uitgevoerd.

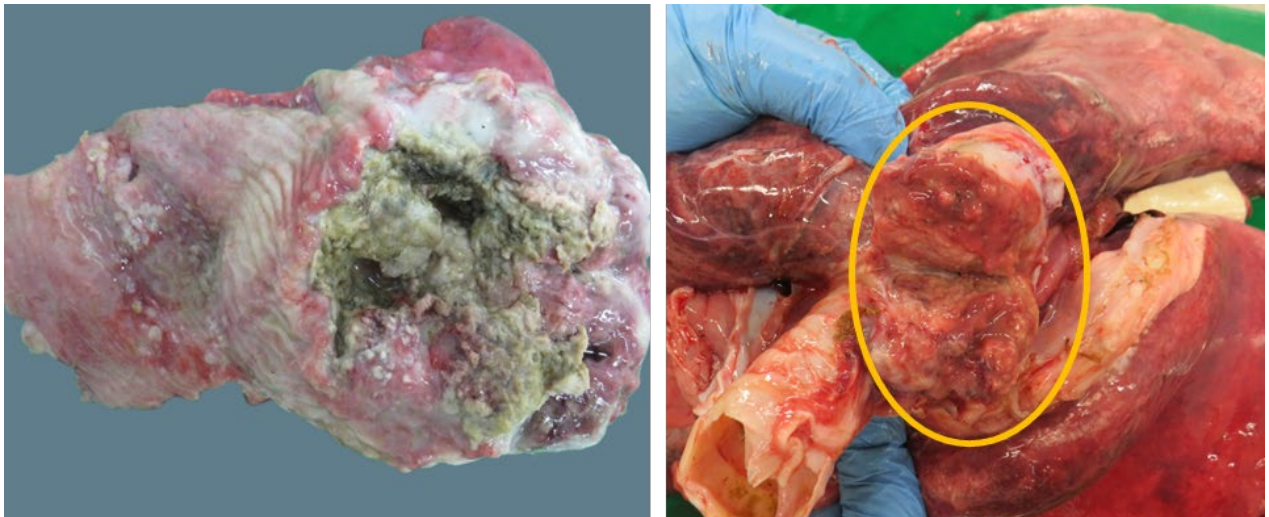


Foto 5: Detail van een adenocarcinoom van C3 van een alpaca. Foto links: lokaal sterke verdikking en openbreken van de wand van C3. Foto rechts: sterk vergrote tracheobronchiale lymfeknoop ten gevolge van metastasering.



3. Overige casussen

De overige casussen betreffen vaak alleenstaande gevallen waarvan we er hier enkele verder toelichten.

Een volwassen merrie vertoonde verschillende ronde caseuze massa's in het mesenterium. Door postmortaal verval en algehele verbindweefseling kon de exacte origine van deze massa's niet meer achterhaald worden tijdens het histologisch onderzoek. Gezien de lokalisatie werd gedacht aan geïnfecteerde mesenteriale lymfeknopen.

Omdat camelidae oorspronkelijk uit Zuid-Amerika afkomstig zijn, kunnen deze dieren en hun nakomelingen drager zijn van mycobacteriën. Ook dieren afkomstig uit risicogebieden zoals het Verenigd Koninkrijk vormen een gevaar voor onze populatie. De belangrijkste kiemen zijn *Mycobacterium bovis* (*M. bovis*) en *Mycobacterium tuberculosis* (*M. tuberculosis*), een zoönose die ook bij de mens tuberculose kan veroorzaken.

In 2015 werd er in België bij een alpaca rundertuberculose vastgesteld en daarom dient elke alpaca die in onze autopsiezaal wordt aangeboden, getest te worden. De massa's in het mesenterium van deze merrie kleurden met een Ziehl-Neelsen-kleuring sterk positief aan (Foto 6). Hierbij kunnen felroze aankleurende staafvormige bacteriën worden opgemerkt. Een staal van deze massa's werd bij Sciensano getest en de staafvormige bacteriën bleken negatief voor het *M. tuberculosis* complex, maar positief voor een mycobacterium van het *Mycobacterium avium* complex (MAC). Deze kunnen ook overgaan op de mens waarbij vooral personen die behoren tot de YOPI-groep (young, old, pregnant, immune-compromised) vatbaar zijn.

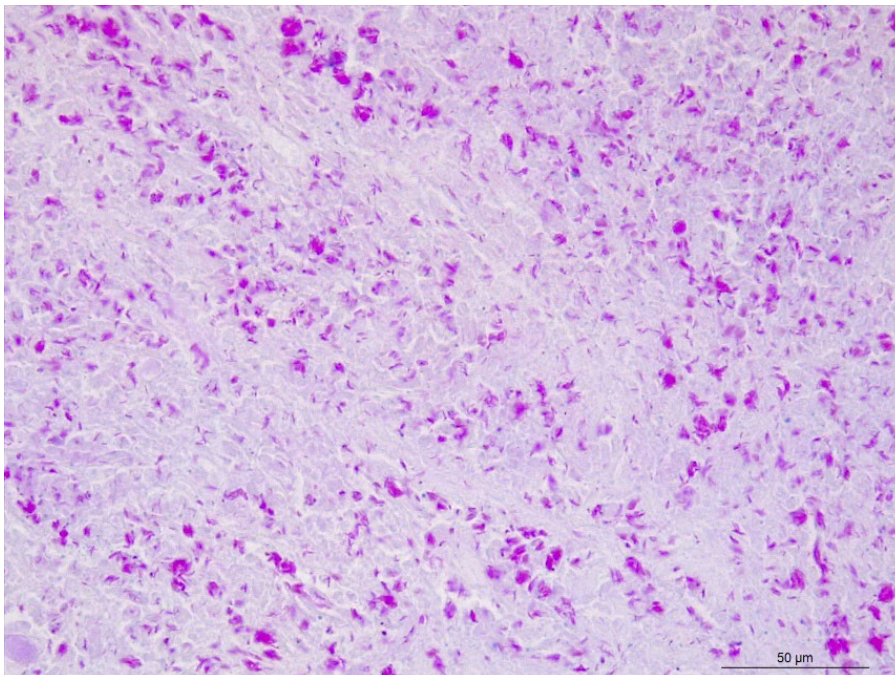


Foto 6: Detail van één van de mesenteriale massa's van een volwassen alpaca merrie met mycobacteriose; de zuurvaste bacteriën zijn felroze aangekleurd (Ziehl-Neelsen-kleuring, 400x vergroting).



Tot slot zien we zowel bij jonge als volwassen dieren frequent een schilferige huid veroorzaakt door de mijt *Chorioptes*. Volgens de literatuur betreft dit bij kameelachtigen voornamelijk de mijt *Chorioptes bovis*. Deze mijten zijn één van de meest voorkomende oorzaken van huidletsels bij alpaca's en lama's, met typische symptomen zoals alopecie, roodheid, schilfers en korstvorming, vooral aan poten, perineum en nek (Foto 7). Het aantonen van *Chorioptes*-mijten is vaak lastig omdat huidafkrabsels veelal negatief zijn. Belangrijk om op te merken is dat de ernst van de huidproblemen niet altijd samenhangt met het aantal aanwezige mijten.

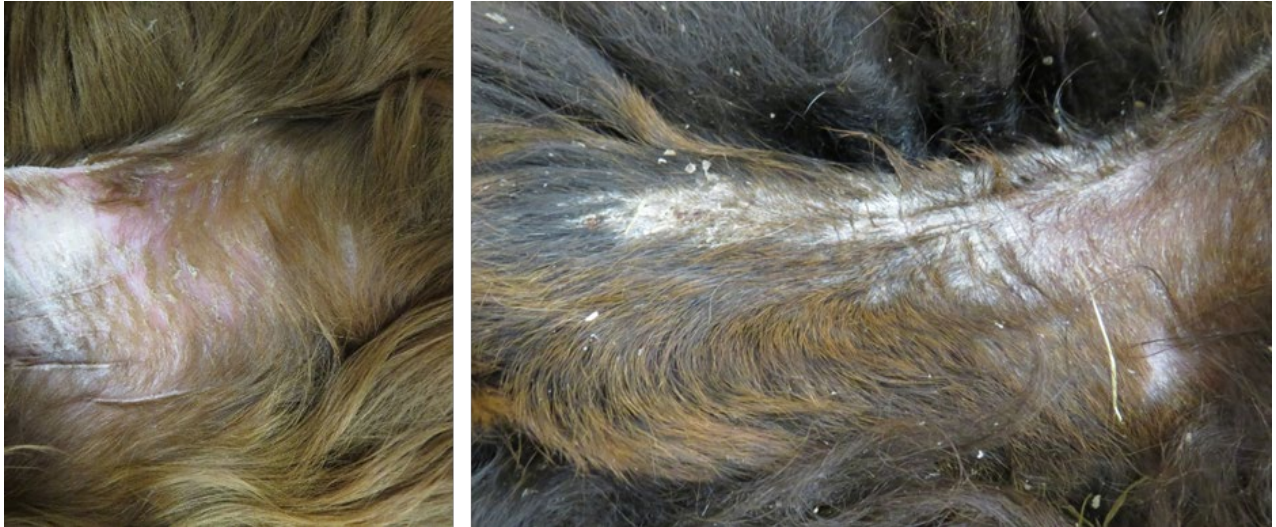

Foto 7: Detail van de huid van een cria (foto links) en een volwassen alpacahengst (foto rechts) met Chorioptes mijten. Er zijn witte tot gele schilfers en de huid op deze plaatsen is vaak weinig behaard.

Contactgegevens

Met vragen over de gezondheid van kameelachtigen kun je terecht bij DGZ op tel. 078 05 05 23 of e-mail helpdesk@dgz.be. Of neem een kijkje op onze website: www.dgz.be en onze blog: gezondedieren.be.